

Quilotórax tras reparación de atresia de esófago: tratamiento conservador con octreotida

Sr. Editor:

En la bibliografía se ha recogido diferentes tipos de quilotórax tratados con octreotida, pero ninguno tras la reparación quirúrgica de una atresia de esófago, por lo que nos parece interesante su publicación.

Presentamos el caso clínico de una niña con diagnóstico de atresia de esófago, trasladada a nuestro hospital para su tratamiento quirúrgico. Antecedentes de crecimiento intrauterino retardado e hidrámnios, cesárea a la semana 35 de gestación y peso al nacer de 1.423 g. Fue intervenida a las 48 h de vida de atresia de esófago tipo 3, mediante abordaje extrapleurar. Al día 7 del postoperatorio desarrolló un derrame pleural que requirió la colocación de un tubo de drenaje torácico. El análisis del líquido pleural fue diagnóstico de quilotórax. El flujo linfático se incrementó rápidamente, alcanzando 288 ml/día en el día 16 del postoperatorio. En este momento se inició tratamiento con octreotida intravenosa en dosis de 2 $\mu\text{g}/\text{kg}/\text{h}$. La respuesta fue lenta, por lo que se incrementó progresivamente la dosis hasta 10 $\mu\text{g}/\text{kg}/\text{h}$ el día 47 del postoperatorio. Se inició alimentación enteral con triglicéridos de cadena media el día 29 del postoperatorio y se redujo progresivamente la nutrición parenteral. Dada la favorable respuesta al tratamiento, disminuimos la dosis de la octreotida a partir del día 51 del postoperatorio, y suspendimos su administración el día 64 (fig. 1). El resto de la evolución se desarrolló sin incidencias.

El quilotórax es la causa más frecuente de derrame pleural neonatal^{1,2}, con una incidencia del 1%³, que aumenta tras procedimientos quirúrgicos torácicos; es del 3,8% tras cirugía cardíaca⁴ y hasta del 27% tras reparación de una hernia diafragmática⁵. Su incidencia tras la reparación de una atresia de esófago es desconocida, con muy pocos casos descritos en la bibliografía^{1,2,6}.

El quilotórax neonatal posquirúrgico es generalmente secundario a la lesión del conducto torácico y/o canales linfáticos³. El intervalo entre el traumatismo quirúrgico y la aparición del quilotórax varía entre 1 y 25 días, con un período medio de 7 días^{2,4,6}. La eficacia del tratamiento conservador del quilotórax es alta, logrando su resolución en el 80% de los casos¹. Este tratamiento incluye medidas nutricionales destinadas a disminuir el flujo linfático a nivel torácico, como la alimentación enteral con triglicéridos de cadena media, la nutrición parenteral to-

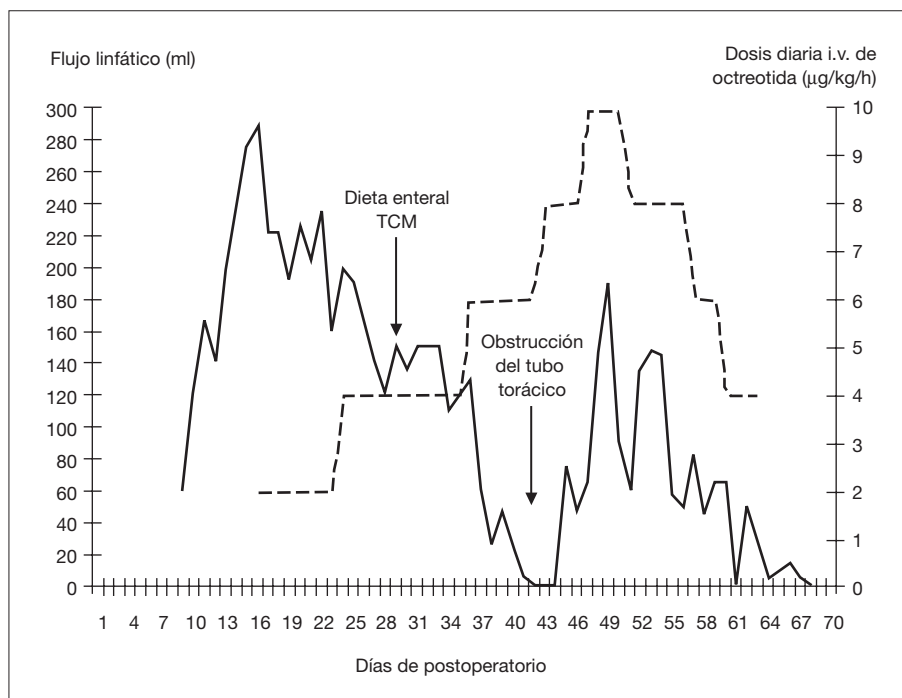


Figura 1. Efecto de la octreotida sobre el flujo linfático torácico. La línea continua representa el volumen de linfa recogida (ml), y la línea discontinua representa la dosis intravenosa diaria de la octreotida ($\mu\text{g}/\text{kg}/\text{h}$). TCM: triglicéridos de cadena media.

tal^{1,3,7} o la combinación de ambas^{1,5,8}, que evitan la pérdida de peso y mantienen un aceptable equilibrio calórico y proteico⁸. No obstante, el tratamiento conservador puede causar una larga estancia hospitalaria e incrementar la morbilidad^{3,9}, con importantes complicaciones de tipo infeccioso y nutricional^{1,7}. Actualmente, no existe consenso en la bibliografía con respecto al período de espera antes de indicar un procedimiento quirúrgico. Algunos autores establecen un tiempo límite de 4 semanas, porque la mayoría de los pacientes responden antes^{1,6}; otros recomiendan períodos mayores⁷. Las principales indicaciones de cirugía, establecidas en la bibliografía, son la malnutrición, la inestabilidad metabólica y el derrame pleural persistente más de 4 semanas, aunque existe una amplia variación de criterios entre los diferentes equipos^{1,6-8}. Se han utilizado múltiples procedimientos quirúrgicos^{1-3,5,7}. La toracotomía y la ligadura del conducto torácico representan una importante cirugía que no siempre es resolutoria^{4,6}. La pleurodesis tiene buenos resultados⁶, pero incrementa la posibilidad de linfedema y fibrosis pulmonar². Los procedimientos toracoscópicos todavía son limitados en estos pacientes⁷. La derivación pleuroperitoneal parece una opción efectiva, y actualmente se recomienda como el procedimiento quirúrgico de elección, aunque no está exenta de complicaciones y largos períodos de hospitalización⁷.

La octreotida ha sido efectiva en el tratamiento del quilotórax neonatal espontáneo y posquirúrgico tras la cirugía cardíaca y la reparación de la hernia diafragmática^{1,4,9}. La dosis recomendada en pacientes pediátricos es de 20-70 $\mu\text{g}/\text{kg}/\text{día}$, dividida en tres dosis subcutáneas, o mediante infusión intravenosa continua entre 1 y 10 $\mu\text{g}/\text{kg}/\text{h}$ ¹⁰. Nosotros hemos utilizado la infusión intravenosa continua durante 48 días con dosis de 2-10 $\mu\text{g}/\text{kg}/\text{h}$, con buena tolerancia y sin efectos adversos.

Creemos que los actuales cuidados neonatales y nutricionales, asociados a la administración de octreotida, hacen posible el manejo conservador del quilotórax neonatal posquirúrgico durante un largo período de tiempo, evitando un procedimiento quirúrgico no siempre efectivo y nunca exento de importantes riesgos.

**M. Prada Arias^a, P. Rodríguez Barca^a,
M.T. Carbajosa Herrero^b, L. de Celis Villasana^a
y F. Viñals González^a**

Servicios de ^aCirugía Pediátrica y ^bNeonatología.
Hospital Clínico Universitario de Salamanca.
Salamanca. España.

Correspondencia: Dr. M. Prada Arias.
Corral de Guevara, 3, 2º L. 37008 Salamanca. España.
Correo electrónico: marcosprada@hotmail.com

BIBLIOGRAFÍA

1. Beghetti M, La Scala G, Belli D, Bugmann P, Kalangos A, Le Coultré C. Etiology and management of pediatric chylothorax. *J Pediatr*. 2000;136:653-8.
2. Rifai N, Sfeir R, Rakza T, Alameh J, Besson R, Lequien P, et al. Successful management of severe chylothorax with argon plasma fulguration and fibrin glue in a premature infant. *Eur J Pediatr Surg*. 2003;13:324-6.
3. Cheung Y, Leung MP, Yip M. Octreotide for treatment of postoperative chylothorax. *J Pediatr*. 2001;139:157-9.
4. Chan EH, Russell JL, Williams WG, Van Arsdell GS, Coles JG, McCrindle BW. Postoperative chylothorax after cardiothoracic surgery in children. *Ann Thorac Surg*. 2005;80:1864-70.
5. Kavvadia V, Greenough A, Davenport M, Karani J, Nicolaides KH. Chylothorax after repair of congenital diaphragmatic hernia-risk factors and morbidity. *J Pediatr Surg*. 1998;33:500-2.
6. Buttiker V, Fanconi S, Burger R. Chylothorax in children: guidelines for diagnosis and management. *Chest*. 1999;116:682-7.
7. Engum SA, Rescorla FJ, West KW, LR Scherer III, Grosfeld JL. The use of pleuroperitoneal shunts in the management of persistent chylothorax in infants. *J Pediatr Surg*. 1999;34:286-90.
8. Allen EM, Van Heeckeren DW, Spector ML, Blumer JL. Management of nutritional and infectious complications of postoperative chylothorax in children. *J Pediatr Surg*. 1991;26:1169-74.
9. Goyal A, Smith NP, Jesudason EC, Steve K, Losty PD. Octreotide for treatment of chylothorax after repair of congenital diaphragmatic hernia. *J Pediatr Surg*. 2003;38:E19-20.
10. Buck ML. Octreotide for the management of chylothorax in infants and children. *Pediatric Pharmacotherapy* [serial online] 2004 Oct [citado 9 Nov 2007]; 10 (10). Disponible en: <http://www.healthsystem.virginia.edu/internet/pediatrics/pharma-news/Oct2004.pdf>